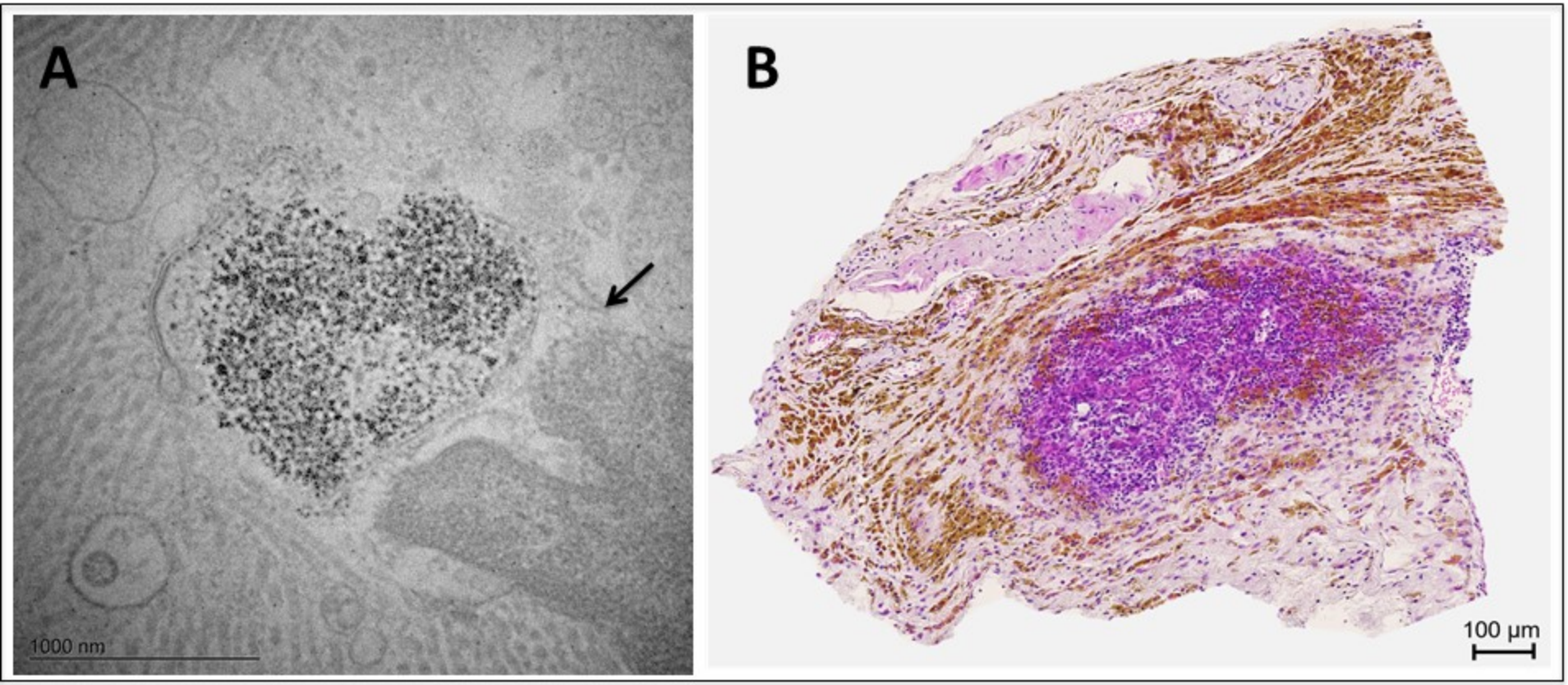

A) Imagen de microscopía electrónica de transmisión que muestra las nanopartículas magnéticas dentro de una célula tumoral.
B) Imagen de anatomía patológica donde se ve la biodistribución de las nanopartículas magnéticas (de color marrón) en el tumor.